Lane Medical Library

Über akute Knochenatrophie. 1914

Inaugural-Dissertation

zur

Erlangung der Doktorwürde

der

medizinischen Fakultät

der

K. B. Friedrich-Alexanders-Universität Erlangen

vorgelegt

von

Johannes Roth

aus Schambach.

Tag der mündlichen Prüfung: 26. Februar 1914.

BAMBERG

W. Gärtners Buchdruckerei, Hoflief.

1914.

Gedruckt mit Genehmigung der medizinischen Fakultät
der Universität Erlangen.

Referent: Herr Professor Dr. Graser.

Dekan: Herr Geh. Hofrat Professor Dr. Penzoldt.

Meinen lieben Eltern
in Dankbarkeit gewidmet.

Über akute Knochenatrophie.

Wie jedes Organgewebe erleidet auch der Knochen unter den verschiedensten Verhältnissen eine Atrophie. Über das ganze Knochensystem verbreitet tritt sie auf bei kachektischen Zuständen und im Greisenalter, hier besonders ausgeprägt am Unterkiefer. Auf einzelne Extremitäten oder auf einzelne Knochen beschränkt entwickelt sich die Inaktivitätsatrophie und die Druckatrophie, wofür die Atrophie des Amputationsstumpfes und der hydrocephalische Schädel charakteristische Beispiele bieten. Während bei diesen Formen der Atrophie der Knochen meist schon äusserlich sichtbare grobe Veränderungen aufweist, wurde in letzter Zeit eine Atrophie beschrieben, die in der Hauptsache nur auf Grund eines Röntgenbildes diagnostiziert werden kann, die sogenannte akute reflektorische Knochenatrophie nach Trauma und Entzündung. Mit dieser wollen wir uns im folgenden näher beschäftigen.

Auf dem Kongresse der deutschen Gesellschaft für Chirurgie im Jahre 1900 demonstrierte Sudeck eine Reihe von Röntgenbildern, die sich sämtlich auf die Atrophie der Knochen bezogen. Die beiden ersten Abschnitte seiner Demonstrationen betrafen die Alters- und die Inaktivitätsatrophie. Die hiezu gehörigen Abbildungen und Besprechungen erschienen seinerzeit in den „Fortschritten auf dem Gebiet der Röntgenstrahlen".

Hier führt er als Beispiele von Inaktivitätsatrophie unter anderem Atrophien an, die er nach Frakturen beobachtete, und behauptet, dass fast nach jeder Fraktur innerhalb von 6—8 Wochen eine Atrophie der Knochen des betreffenden Extremitätenabschnittes auftrete, die lediglich auf Fehlen des Funktionsreizes, also auf Inaktivität zurückzuführen sei. Auf dem Röntgenbild äussert sie sich in einer geringeren Schattentiefe des Knochens, in dem Schwinden der Struktur und in einer Verdünnung bezw. Strichelung der Kortikalis.

Eine wesentlich andere Stellung weist Sudeck einer dritten Gruppe von Knochenatrophien zu, die er bei entzündlichen Affektionen der Knochen und Gelenke nicht nur in den direkt ergriffenen Teilen, sondern auch in den benachbarten funktionell abhängigen Knochen beobachtete. (Verhandlungen der deutschen Gesellschaft für Chirurgie und Archiv für klinische Chirurgie 1900). Die Beispiele, die er anführt, betreffen sämtlich die Hand; denn sie ist mit ihren vielen kleinen Knochen dem Röntgenverfahren bei weitem am besten zugänglich. In allen Fällen waren innerhalb von 8—10 Wochen nach Eintreten des entzündlichen Prozesses — mit Ausnahme eines Falles handelte es sich stets um Entzündungen des Handgelenks — deutliche Veränderungen auf dem Röntgenbilde zu erkennen. Die Spongiosa zeigte grössere Durchsichtigkeit, ihre Struktur war zum Teil geschwunden und die Kortikalis verdünnt. Am stärksten waren die Veränderungen an den Basen und Köpfchen der Metakarpalknochen und der Phalangen. Was die Erklärung dieser Erscheinung anlangt, so nahm Sudeck an, dass in der Umgebung des Krank-

heitsherdes ein entzündlicher Reizzustand des Knochenmarks bestehe, der zu Ernährungsstörungen der Knochen und damit zu einer Atrophie derselben führe. Inaktivität als Ursache schloss Sudek schon deswegen aus, weil bei einem Teil seiner Fälle nach Ablauf des Entzündungsprozesses trotz weiter dauernder Funktionsstörung die Knochenatrophie vollkommen zur Ausheilung kam. So machte also Sudeck verschiedene Ursachen verantwortlich für die nach Frakturen, also nach Traumen, und für die nach Entzündung auftretende Knochenatrophie.

Dieser Auffassung trat Kienböck 1901 in der Wiener medizinischen Wochenschrift entgegen. Er veröffentlichte dort eine Reihe von radiographischen Beobachtungen über Knochenschwund nach Entzündungsprozessen, wobei er zwei Formen von Atrophie unterscheidet. Bei kurzdauernden Erkrankungen fand er in der Hauptsache eine verschwommene fleckige Aufhellung der Spongiosa. Diese Erscheinung erklärt er damit, dass an allen Spongiosabälkchen eine rasch vor sich gehende aber nicht zur völligen Zerstörung führende Resorption der Knochensubstanz Platz greift. Doch seien diese Defekte zu klein, um auf der „grobkörnigen" Röntgenplatte zu erscheinen, aber sie würden das Zustandekommen eines scharf gezeichneten Bildes verhindern. Zur Erklärung des verschwommenen Aussehens der Röntgenbilder führt er ausserdem die Möglichkeit an, dass in den Markräumen sich die Kalksalze der zerstörten Knochensubstanz ansammeln und so eine klare Zeichnung der Knochenstruktur unmöglich machen können.

Bei schon längere Zeit bestehenden Entzündungsprozessen sah Kienböck Weitmaschigkeit der Spongiosastruktur bei sonst klarer Knochenzeichnung, was er auf mangelnde Regeneration der im akuten Stadium völlig zerstörten Knochenbälkchen zurückführt. Was die Entstehungsursache anlangt, so stellt er die nach Entzündungsprozessen eintretende Knochenatrophie auf gleiche Stufe mit der, die Sudeck nach Frakturen beobachtete und als Inaktivitätsatrophie ansprach Für beide nimmt er an, dass sie bedingt sind durch Zirkulations- und Ernährungsstörungen, die durch das Nervensystem wahrscheinlich auf reflektorischem Wege vermittelt werden, indem eben durch die oben genannten Schädlichkeiten auch die peripheren Nerven beeinträchtigt werden. Der Inaktivität und der Verbreitung des Entzündungsreizes auf die Umgebung weist er eine untergeordnete Rolle zu.

Dieser Annahme Kienböcks schliesst sich Sudeck 1902 in einer Veröffentlichung in den „Fortschritten auf dem Gebiete der Röntgenstrahlen“ und in einer weiteren in der deutschen medizinischen Wochenschrift völlig an. Er entwirft in beiden ein ausführliches klinisches Bild von der nach Trauma auftretenden Knochenatrophie. Er beobachtete sie nach Frakturen, Weichteil- und Nervenverletzungen, vor allem aber nach Affektionen der Gelenke. Wie Kienböck unterscheidet er neben dem akuten Stadium der Knochenatrophie noch ein chronisches, das sich bei verzögerter Heilung aus jenem entwickelt. Seine Röntgenbilder, die das akute Stadium veranschaulichen, sind

durchschnittlich 2 bis 3 Monate nach dem erlittenen Trauma aufgenommen.

Die Spongiosa zeigt hier eine ungleichmässige verschwommene, fleckige Aufhellung, die dem ganzen Bilde ein verwischtes, scheckiges Aussehen verleiht. Am einwandfreiesten lässt sich, wie Sudeck schreibt, der Prozess an der Hand verfolgen. Hier pflegt die Atrophie zunächst die spongiöse Substanz, vor allem Capitulum und Basis der Metacarpi und Phalangen zu ergreifen; später erleidet auch die Kortikalis Veränderungen, sie wird lückenhaft und bekommt ein gestricheltes Aussehen. Bei dickeren Spongiosaschichten äussert sich die Atrophie in einer geringeren Schattentiefe, da die Knochenstruktur selbst der Dicke des Objektes wegen auf dem Röntgenbilde nicht zur Abbildung kommen kann. Im chronischen Stadium ist die Knochenstruktur wieder deutlich, doch sind die Bälkchen dünner und weitmaschiger angeordnet. Der Knochen erscheint im ganzen heller und durchsichtiger.

Neben den Veränderungen auf dem Röntgenbilde beschreibt Sudeck für die Mehrzahl seiner Fälle krankhafte Zustände an den Weichteilen und zwar fand er regelmässig eine über die ganze Extremität verbreitete mehr oder minder hochgradige Muskelatrophie, ferner vasomotorische Störungen, Ödeme und zyanotische Verfärbung der Haut, sowie Atrophie derselben. Daneben hatte er stets Funktionsstörungen zu verzeichnen, Steifigkeit der Finger, Einschränkung der aktiven und passiven Bewegungen, Herabsetzung der rohen Kraft. Die Bewegungen waren in allen Fällen mit leb-

haften Schmerzen verbunden. Am Fuss war dies namentlich bei Belastung der Fall.

Ausführlich bespricht Sudeck sodann die Ätiologie der Erkrankung. Er erinnert hier an Julius Wolf, der 1883 in der Berliner klinischen Wochenschrift einen Aufsatz über „trophische Störungen nach primären Gelenkleiden“ veröffentlichte, worin er nachweist, dass die schon immer nach Gelenkresektionen beobachteten Verkürzungen der Extremitäten nicht, wie früher angenommen wurde, ausschliesslich auf Schädigung der Epiphysen oder Inaktivität beruhen, sondern in der Hauptsache als trophoneurotische Störungen wahrscheinlich reflektorischen Ursprungs anzusehen sind. Die gleiche Ursache glaubt Sudeck für seine akute Knochenatrophie annehmen zu müssen und schliesst sich damit der Auffassung Kienböcks an. Inaktivität als auslösende Ursache lehnt er vollkommen ab. Dagegen spricht nach ihm zunächst das rasche Auftreten der Atrophie; dann war ja in einer Reihe seiner Fälle die Extremität gar nicht ausser Funktion gesetzt. Ferner zeigt die Inaktivitätsatrophie ebenso wie die senile andere Veränderungen auf dem Röntgenbilde. Bei ihnen kommt es nicht zu der unregelmässigen fleckigen verschwommenen Aufhellung, sondern sie äussern sich in einer gleichmässigen Aufhellung der Spongiosa mit Rarefikation der Knochenbälkchen bei sonst klarer Zeichnung der Knochenstruktur. Auch tritt die akute Atrophie oft nach verhältnismässig geringfügigen Anlässen ein, bei denen sonst in der Regel der Knochen keine Veränderung aufweist. Grosses Gewicht legt Sudeck auf das Zusammentreffen der Knochenatrophie mit der Muskelatrophie.

Beide müssten doch die gleiche Ursache haben. Nun ist für die nach Gelenkaffektionen rapid auftretende Atrophie der Muskulatur, namentlich der Extensoren, ein reflektorischer, trophoneurotischer Ursprung bewiesen und auch allgemein anerkannt. Haben doch Deroche, Raymond und Hoffa bei Hunden durch Durchschneiden der hinteren Wurzeln des Rückenmarks auf der einen Seite den Reflexbogen unterbrochen und dann durch Höllensteininjektion in beide Kniegelenke doppelseitige Kniegelenksentzündung hervorgerufen. Während auf der operierten Seite die Muskelatrophie ausblieb, stellte sie sich auf der anderen Seite prompt ein. Ist so für die Muskelatrophie ein trophoneurotischer Einfluss reflektorischen Ursprungs unbedingt erwiesen, so muss die gleichzeitig bestehende Knochenatrophie doch derselben Ursache entspringen.

Was die Prognose der Erkrankung anlangt, so hält sie Sudeck im allgemeinen für günstig. Meist tritt Heilung in wenigen Monaten ein; doch tritt die Erkrankung nicht selten in ein chronisches Stadium ein, wobei dann dauernde Funktionsstörungen zurückbleiben können.

Die Diagnose kann nach Sudeck oft schon aus den klinischen Erscheinungen, Muskelatrophie, Ödeme, Funktionsstörung etc. gestellt werden. Doch muss man sich hüten bei geringem objektiven Befunde eine Atrophie auszuschliessen und die lebhaften Beschwerden des Patienten für übertrieben oder gar simuliert zu halten; denn es kommen hochgradige Atrophien ohne jeden äusseren Befund vor. Den Ausschlag muss deshalb immer das Röntgenbild geben. Die Veränderungen, die

hier zu Tage treten, geben nur selten zu Verwechslungen mit Tuberkulose Anlass; doch wird der weitere Verlauf der Erkrankung, das Fehlen anderweitiger tuberkulöser Erscheinungen vor einem Irrtum schützen.

Für die Therapie schlägt Sudeck vor, Immobilisationen nicht zu lange auszudehnen und frühzeitig mit Massage, orthopädischen Übungen, heissen Bädern etc. zu beginnen. Auch der Stauung schreibt er einen günstigen Einfluss zu. Vor frühzeitiger Belastung des Fusses warnt er, da diese einem neuen Reize zu trophischen Störungen gleichkommen würde.

Nach Sudeck war es vor allem noch Exner, der sich mit unserem Thema beschäftigte. Er veröffentlichte 1903 in den „Fortschritten auf dem Gebiete der Röntgenstrahlen" eine Reihe von Fällen, wo er nach Traumen und entzündlichen Prozessen an den Extremitäten Knochenatrophie beobachtete. Unter anderem bringt er auch Röntgenaufnahmen von skelettierten atrophischen Knochen, die er durch Operationen gewonnen hatte. Diese Bilder zeichnen sich durch eine grössere Deutlichkeit aus. Exner benutzte diese Knochen auch zu chemischen und mikroskopischen Untersuchungen. Er fand dabei, dass der atrophische Knochen 30—60 % seines Gewichtes verlieren könne. Histologisch konnte er eine Verdünnung der Knochenbälkchen feststellen; ferner sah er diesen angelagert dichtgedrängte Zellgruppen von derselben Art, wie sie auch bei der Knochenentwicklung vorkommen. Er lässt jedoch unentschieden, ob sie der Knochenregeneration oder der Knochenresorption dienen.

Von Wichtigkeit für die Frage der akuten Knochenatrophie ist ferner noch eine Diskussion, die 1902 ein Vortrag Sudecks in dem ärztlichen Verein Hamburg hervorrief. Lenhartz bezweifelt hier, dass die Abweichungen auf den Röntgenbildern durch anatomische Veränderungen der Knochen hervorgerufen würden. Sie könnten ja auch in der technischen Behandlung der Röntgenplatten ihre Ursache haben. Fränkel und Kümmel erklären, dass ihnen zur Erklärung der Atrophie die Inaktivität allein hinreiche. Dieser Ansicht schliesst sich in allerneuester Zeit Brandes auf Grund von Experimenten am Kaninchen vollkommen an. Er resezierte ein Stück der Achillessehne und setzte dadurch den Calcaneus völlig ausser Funktion. Schon nach 8 Tagen konnte er geringe atrophische Veränderungen am Calcaneus beobachten. Nach 6 Wochen zeigte sich auf dem Röntgenbilde starke, verwaschene fleckige Aufhellung nicht nur am Calcaneus, sondern auch an den übrigen Fussknochen. Damit glaubt Brandes unumstösslich nachgewiesen zu haben, dass die Inaktivität imstande sei, innerhalb ganz kurzer Zeit die nämlichen Veränderungen am Knochen hervorzurufen, wie sie der sogenannten akuten reflektorischen trophoneurotischen Knochenatrophie entsprechen. Dieser spricht er überhaupt jede Existenzberechtigung ab.

Wir wollen uns nun im folgenden an selbst beobachteten Fällen mit der Frage der akuten Knochenatrophie näher beschäftigen.

I. Fall:

Maurer M., 56 Jahre alt, stürzte am 21. Juli 1911 von einem ca. 1 Meter hohen Gerüst und zog sich

dabei eine linksseitige Radiusfraktur zu. Nach Einrichtung der Fraktur wurde zunächst für 8 Tage ein Schienenverband angelegt, dann mit Heissluftbehandlung, Massage, aktiven und passiven Bewegungen begonnen. Diese Behandlung wurde bis zum 28. September 1911 fortgesetzt. Da Patient dauernd über Schmerzen klagte und seine Arbeit nicht aufnehmen wollte, wurde seine Einweisung in ein medico-mechanisches Institut empfohlen. Laut Gutachten vom 17. Oktober 1911 bot Patient folgenden Befund: linker Handrücken etwas verdickt, Bewegungen im Handgelenk um die Hälfte behindert und stark schmerzhaft; linker Vorderarm um 1 cm schwächer als der rechte. Beim Schliessen der Hand zur Faust bleiben die Fingerspitzen 3 cm von der Hohlhand entfernt. Pat. klagt über Steifigkeitsgefühl in den Fingern. Ödeme und zyanotische Verfärbung der Haut wurden nicht bemerkt. Die Röntgenaufnahme ergab folgendes Bild (Fig. 1), (zum Vergleich diene das Bild der geheilten Hand, Fig. 2): die sämtlichen Knochen machen im ganzen einen verwaschenen verschwommenen Eindruck. Die spongiöse Substanz der distalen Enden von Radius und Ulna, der Carpalknochen, von Basis und Capitulum der einzelnen Mittelhandknochen und Phalangen zeigt starke Aufhellung, die feine Knochenstruktur ist grösstenteils verloren gegangen, an ihrer Stelle sieht man verschwommene, hellere Flecken. Besonders stark ist der Prozess an dem Griffelfortsatz des Radius und an den Grundphalangen von Gold- und Mittelfinger entwickelt. Die Kortikalis dieser beiden ist lückenhaft und erscheint aufgefasert. Die Grenzen der Handwurzelknochen und des distalen Endes der Speiche

sind unscharf und zum Teil wie verwischt. Die Fraktur ist ideal verheilt. Auf Grund des Röntgenbefundes wurde Pat. zu 65 % begutachtet. Am 21. Oktober 1911 wurde er in ein medico-mechanisches Institut aufgenommen, wo er bis 14. Januar 1912 verblieb. Der Entlassungsbefund war folgender: linke Hand in ihrer Gebrauchsfähigkeit noch wesentlich beeinträchtigt. Pat. klagt über Schmerzen, Steifigkeit und Schwäche der Hand. Druckraft links 11 kg gegen 32 kg rechts. Zeige- und Mittelfinger sperren bei Faustschluss um 2 cm. Ringfinger und kleiner Finger berühren die Hohlhand, doch werden dabei lebhafte Schmerzen geäussert. Trophische Störungen an Haut und Muskulatur sind nicht nachweisbar; Handrücken und Handgelenk sind leicht geschwellt. Die Röntgenaufnahme lässt erkennen, dass die Knochenatrophie noch im vollen Umfange wie am 17. Oktober 1911 besteht. Pat. wird zu 40 % begutachtet. Am 25. August 1912 stellt er sich zur Nachuntersuchung mit folgendem Befund: linkes Handgelenk etwas verbreitert; Bewegungen in den Fingergelenken sowohl wie im Handgelenk frei, angeblich noch schmerzhaft. Eine Röntgenuntersuchung (Fig. 2 und 3) zeigt vollkommene Ausheilung der Knochenatrophie: die verschwommene fleckige Aufhellung ist verschwunden, die Knochenstruktur wieder deutlich und die einzelnen Knochen scharf begrenzt. Zwischen rechter und linker Hand besteht nicht der geringste Unterschied.

II. Fall:

B. Heinrich, Bauernsohn, 25 Jahre alt, wollte am 8. März 1911 einen mit Kainit gefüllten ca. 2 Ztr.

schweren Sack heben; derselbe entglitt ihm und quetschte ihm die rechte Hand gegen einen Holzboden. Er legte anfangs der Sache kein Gewicht bei; nach einigen Tagen stellten sich jedoch heftige Schmerzen ein; die Hand begann stark anzuschwellen. Pat. suchte deshalb einen Arzt auf; dieser konstatierte eine Quetschung des rechten Handgelenks und verordnete feuchte Umschläge. Da die Schmerzen nicht nachliessen, wurde Pat. dem Krankenhaus Bayreuth zur Untersuchung überwiesen. Dort wurde am 30. Mai 1911 folgender Befund erhoben: Finger der rechten Hand stehen in leichter Beugestellung; Streckung nicht ganz bis zur Geraden möglich; Beugung der Finger aktiv nur bis zu einem Abstand von 7 cm von der Hohlhand ausführbar; bei weiterer passiver Beugung werden lebhafte Schmerzen geäussert. Umfang der Hand über die Fingerknöchel: R 22 cm, L 21 cm; Handgelenksumfang beiderseits 17 cm, Vorderarm: R 23 cm, L 26 cm, Oberarm: R 26 cm, L $27^1/_2$ cm. Die rechte Hand zeigt keine Schwielenbildung. Die Sensibilität ist nicht gestört. Eine Röntgenaufnahme ergab folgendes Bild (Fig. 4), (zum Vergleich diene wieder das Bild der Hand nach der Heilung, Fig. 5): Was zunächst in die Augen fällt, ist die starke Aufhellung an der Basis der Grundphalangen und dem Capitulum der Metacarpalknochen. Die feine Knochenkonstruktur, die gerade an diesen Stellen bei gesunden Knochen so fein und schön zur Geltung kommt, ist hier fast völlig verloren gegangen und hat einer verschwommenen, fleckigen Aufhellung Platz gemacht. Besonders stark ist der Prozess in der Epiphysengegend ausgeprägt, namentlich an Zeige- und

Mittelfinger. Auch die Sesambeine des Daumens sind beteiligt; sie heben sich kaum von dem Schatten der Weichteile ab. Weniger intensiv befallen sind die Basen der Metacarpi, die Carpalknochen und die distalen Enden von Ulna und Radius. Doch ist auch an ihnen deutliche Aufhellung in Form von verwaschenen Flecken festzustellen. Die Kortikalis zeigt fast keine Veränderungen. Auffallend ist die unscharfe Begrenzung der Carpalknochen und der Basen der Metacarpi; namentlich dort, wo sie sich gegenseitig überlagern, sind die Grenzen wie verwischt und vollkommen undeutlich. Besonders in die Augen fallend ist diese Erscheinung an der Grenze zwischen Naviculare und Multangulum maius und minus und zwischen diesen und der Basis des Metacarpale II. Auch die Basen von Metacarpale III, IV und V gehen ohne scharfe Grenzen ineinander über. Pat. wurde zu 75 % begutachtet und seine Aufnahme ins Krankenhaus zwecks geeigneter Behandlung empfohlen.

Vom 6. VI. bis 27 VI. 1911 befand sich Pat. dann im Krankenhaus Bayreuth. Unter Behandlung mit Warmwasserbädern, Lichtbädern, Heissluftduschen, aktiven und passiven Bewegungen besserte sich der Zustand sehr bald. Bei der Entlassung konnte Pat. ohne Schmerzen die Hand zur Faust schliessen; die Bewegungen der Finger waren in vollem Umfange möglich, die rohe Kraft jedoch noch herabgesetzt: Dynamometer R 9 kg, L 35 kg. Eine wesentliche Muskelatrophie ist nicht mehr vorhanden. Leider wurde versäumt, bei der Entlassung eine Röntgenbild aufzunehmen.

Eine am 23. VIII. 1913 vorgenommene Nachuntersuchung ergibt volle Beweglichkeit in Hand- und Finger

gelenken; keine Schwellung, keine Muskelatrophie; beide Hände sind gleichmässig verarbeitet; die rohe Kraft ist nicht herabgesetzt, doch will Pat. bei schwerer Arbeit noch Schmerzen in der r. Hand verspüren. Das Röntgenbild (Fig. 5 u. 6) zeigt zwischen rechter und linker Hand keinen Unterschied in der Schattentiefe; die Knochenstruktur ist deutlich, die Grenzen der Knochen überall scharf. Zweifellos sind aber die Knochenbälkchen rechts weitmaschiger angeordnet als links.

III. Fall:

M. Katharina, Bauersfrau, 27 Jahre alt, stiess sich am 26. VIII. 1906 einen rostigen Nagel in die Beugeseite des rechten Handgelenks. Laut ärztlichem Zeugnis vom 4. IX. 1906 bestand eine phlegmonöse Entzündung des rechten Handgelenks (ohne Eiter!). Am 7. X. 1906 suchte Pat. die chirurgische Klinik in Erlangen auf. Damals war Handgelenk und Handrücken teigig geschwollen, Hand und Finger aktiv nicht beweglich, diese krallenartig gekrümmt. Diagnose: chronische Entzündung des rechten Handgelenks, möglicherweise Tuberkulose. Behandlung mit Gipsverbänden bis März 1907. Die Schwellung ging zurück, die Schmerzen liessen nach, die Beweglichkeit wurde eine bessere. Der Befund am 24. März 1907 war folgender: rechte Hand schmal, abgemagert; Handgelenk leicht verdickt, nicht schmerzhaft; Bewegungen im Handgelenk eingeschränkt; die Finger erreichen bei Faustschluss eben die Hohlhand, nur der Zeigefinger sperrt um $1^1/_2$ cm. Mittelhand rechts um 2 cm schwächer als links, Vorder- und Oberarm um je 3 cm. Es wird Verdacht auf Tuber-

kulose geäussert; da sich hiefür jedoch keine weiteren Anhaltspunkte bieten, wird die Erkrankung als chronische Entzündung des rechten Handgelenks bezeichnet und Pat. mit 45 % begutachtet. Späterhin besserte sich der Zustand allmählich, sodass Pat. nur mehr mit 10 % begutachtet wurde. 1909 heisst es in einem Gutachten: Handgelenk nicht mehr geschwollen; Bewegungen der Hand noch deutlich behindert; Beugung nur bis zur Hälfte möglich; rechte Hand entschieden schwächer; Vorderarm rechts um $1^1/_2$ cm schwächer als links; die Klagen der Pat. sind zweifellos übertrieben. Bei einer Nachuntersuchung am 3. Oktober 1913 zeigt sich die rechte Hand noch entschieden schwächer als die linke; es besteht eine starke Atrophie der Interossei. Umfang über die Fingerknöchel: R 19 cm, L 20 cm; Erheben der Hand rechts bis zu einem ∠ von 140°, links bis zu einem ∠ von 125°; sonstige Bewegungsstörungen sind nicht vorhanden. Vorderarm um 2 cm schwächer, am Oberarm keine Atrophie der Muskulatur. Druckkraft: R 10 kg, L 20 kg. Eine Röntgenaufnahme ergibt folgendes Bild (Fig. 7), (zum Vergleich diene das der gesunden Hand, Fig. 8):

Handwurzelknochen, die distalen Enden von Ulna und Radius, namentlich der Prozessus styl. radii, Basis und Capitulum sämtlicher Metacarpi, das Sesambein des Daumens sind im ganzen durchsichtiger. Die Grenzen der Handwurzelknochen sind etwas verwischt. Die Kortikalis der Metacarpi ist verdünnt, die Markräume erweitert Die Struktur der Spongiosa ist rechts weitmaschiger angeordnet, wie dies namentlich an den Köpfchen der Metacarpi deutlich zu sehen ist.

IV. Fall:

T., Distriktsstrassenwärter, 70 Jahre alt, verlor 1900 durch eine Verletzung den linken Daumen. Am 1. März 1913 fiel ihm ein Ast auf die rechte Hand, am gleichen Tage zog er sich durch einen Hackenhieb auf einen festgefrorenen Stein eine Prellung der rechten Hand zu. Die Hand schwoll stark an; Pat. bekam heftige Schmerzen. Laut ärztlichem Zeugnis vom 6. März 1913 bestand starke Schwellung der rechten Hand, besonders des Daumenballens und des Handrückens, hochgradige Schmerzhaftigkeit auf Druck und bei Bewegungen. Diagnose: Sehnenscheidenentzündung der Strecksehnen aller Finger. Behandlung: feuchte Verbände, Ruhigstellung der Hand; später Incision am Daumenballen, die jedoch keine Spur von Eiter ergab. Die Incisionswunde schloss sich sehr bald wieder. Zu einer Eiterung kam es auch weiterhin nicht. Laut Gutachten bestand am 15. Mai 1913 teigige Schwellung des rechten Handrückens, aktive Beweglichkeit von Hand und Finger gering, namentlich die Beugung stark behindert; Schmerzhaftigkeit gering. Diagnose: phlegmonöse Sehnenscheidenentzündung wahrscheinlich traumatischer Natur. Ein Gutachten vom 2. Juli 1913 findet das Handgelenk noch immer versteift, die Finger in leichter Krümmung, die Bewegungen stark behindert. Die Erkrankung wird als chronische Sehnenentzündung rheumatischer Natur bezeichnet. In einem Gutachten vom 9. September 1913 wird es für wahrscheinlich gehalten, dass es sich um eine tuberkulöse Entzündung des Handgelenks handelt. Am 15. Oktober 1913 kam Pat. ins Krankenhaus Bayreuth, wo folgender Befund erhoben wurde: rechte Hand

nicht geschwollen, Handgelenk in gestreckter Stellung fast versteift; Streckung nach oben vollkommen aufgehoben, Beugung nur in geringem Umfange und nur unter heftigen Schmerzen ausführbar. Bei Faustschluss sperren die Finger um 5—6 cm, passiv können sie wenig mehr und nur unter lebhaften Schmerzensäusserungen gebeugt werden. Daumen im Grundgelenk gut beweglich, im Endgelenk versteift. Pro- und Supination nicht behindert. Masse:

Oberarm: R 22 cm, L 23 cm
Unterarm: R 22 cm, L 22 cm
Handgelenk: R 18 cm, L $16^1/_2$ cm
Fingerknöchel: R 21,5 cm, L 20,5 cm.

Die Röntgenaufnahme zeigt folgendes Bild (Fig. 9), (zum Vergleich diene das Bild der gesunden Hand Fig. 10): Auffallend ist zunächst die starke Aufhellung der Capitula der Metacarpalknochen und der Basen der Grundphalangen. Die Knochenstruktur ist hier wie verwaschen, undeutlich und zum grossen Teil völlig verloren gegangen; besonders ausgeprägt ist diese Erscheinung an dem Capitulum des Metacarpale III und der Basis der III. Grundphalange. Die Sesambeine des Daumens heben sich kaum von dem Weichteilschatten ab Die Grenzen der Carpalknochen gegen die Metacarpi sind undeutlich und verwischt. Die Kortikalis der Metacarpi und Phalangen ist verdünnt, an der Grundphalange des Goldfingers ist sie radialwärts fast völlig verschwunden; die Kortikalis des Metacarpale V ist gestrichelt. Die Markhöhlen sind überall stark erweitert.

V. Fall:

P. Christian, Metzgermeister, 55 Jahre alt, verletzte sich am 15. August 1913 mit einem Fleischhaken an der Beugeseite des Grundgelenks des rechten Mittelfingers. Im Anschlusse daran entwickelte sich ein Panaritium des rechten Mittelfingers, das trotz ausgiebiger Incisionen nicht zur Ausheilung kam, sodass am 25. August 1913 die Exartikulation des Fingers vorgenommen werden musste. Dabei wurde das ebenfalls von der Eiterung ergriffene Metacarpale III zur Hälfte mit weggenommen. Da die Eiterung nicht zum Stillstand kam, wurde am 29. September 1913 das Metacarpale III völlig entfernt. In der Folge griff die Eiterung entlang der nekrotischen Streck- und Beugesehnen des Mittelfingers auf den Unterarm über. Erst nach ausgiebigen Incisionen kam hier die Eiterung zur Ruhe. Das gleichzeitig vorhandene starke Ödem an Hand und Unterarm blieb jedoch hartnäckig bestehen. Am 10. November 1913 bot Pat. folgenden Befund: Finger und Handrücken zeigen starke teigige Schwellung, auch der Unterarm bis herauf zum Ellenbogengelenk ödematös. An Beuge- und Streckseite des Unterarms und der Hand gut granulierende und in Vernarbung begriffene Incisionswunden. Finger und Hand können aktiv nicht, passiv nur in beschränktem Umfange und unter lebhaften Schmerzen bewegt werden. Bei Pro- und Supination leichtes Krepitieren fühlbar. Bewegungen im Ellenbogen- und Schultergelenk aktiv nur in geringem Masse möglich, bei passiven Bewegungsversuchen werden lebhafte Schmerzen geäussert. Eine Röntgenauf-

nahme ergibt folgendes Bild (Fig. 11), (zum Vergleich diene wieder das Bild der gesunden Hand, Fig. 12):

Der Mittelfinger mit seinem Metacarpale fehlt. In die Augen springend ist vor allem die enorme Aufhellung sämtlicher Carpalknochen, namentlich der ulnarwärts gelegenen; von einer Knochenstruktur ist fast nichts mehr zu erkennen. Die Schattentiefe ist gleich der der umgebenden Weichteile. Auch die proximalen Enden der Metacarpi, vor allem die des Zeige- und Goldfingers sind stark aufgehellt; ihre Grenzen sind vollkommen verwaschen. Weniger stark sind die Capitula der Metacarpi und die Phalangen beteiligt; doch ist auch hier die Knochenstruktur undeutlich und zum Teil zerstört, namentlich am Capitulum des Metacarpale II. Auch die distalen Enden von Ulna und Radius zeigen Aufhellung und undeutliche Knochenstruktur. Die Kortikalis ist im grossen und ganzen verschont. Der Radius ist an einer Stelle usuriert, ebenso das os lunatum. Die Veränderungen sind umso auffallender, als die gesunde Hand eine wundervolle Knochenstruktur aufweist.

Wie sollen wir nun die Veränderungen, die wir in allen unseren Fällen auf dem Röntgenbilde beobachten, erklären? Keinenfalls können sie bedingt sein durch Fehler der Röntgenplatten oder durch mangelnde Technik bei Herstellung der Aufnahmen. Haben wir doch bei einem Teile unserer Fälle zur Kontrolle gleichzeitig die gesunde Hand aufgenommen und dabei normale Knochenbilder gewonnen. Ausserdem wurden im Falle 1 die Röntgenuntersuchungen an zwei verschiedenen Anstalten und zwar mit gleichem Resultate vorgenommen. Im übrigen garantieren das gute

Material unseres Röntgenlaboratoriums und die technische Bedienung desselben für einwandfreie Bilder. Es müssen also unbedingt anatomische Veränderungen sein, die unseren Röntgenbildern zu Grunde liegen. Welcher Art sind nun dieselben? Wir müssen hier wie Sudeck und Kienböck zwei Formen von Veränderungen unterscheiden. In einem Teile unserer Fälle — Fall I und Fall II sind hiefür besonders charakteristisch — sahen wir in der Hauptsache eine fleckige verschwommene Aufhellung. Diese fleckigen Aufhellungen bedeuten nichts weiter als Lücken in der Knochenstruktur. Dieselben können hervorgerufen sein durch Aufsaugung der Kalksalze, also durch einfache Halisterese oder durch Resorption von Knochenbälkchen. Welcher von beiden Vorgängen in Frage kommt, lässt sich schwer entscheiden. Wenn wir den mikroskopischen Untersuchungen von Exner folgen, handelt es sich mehr um Knochenresorption. Doch ist es wahrscheinlich, dass beide Prozesse Hand in Hand gehen. Immer aber handelt es sich um eine bedeutende Schädigung des Knochens. Das Verwaschene der Aufhellungen rührt wohl, wie auch Kienböck schreibt, daher, dass die noch vorhandenen Knochenbälkchen mikroskopisch kleine Defekte aufweisen, die zu klein sind um auf der Röntgenplatte zu erscheinen, aber doch eine scharfe Zeichnung der Knochenstruktur verhindern. Nicht von der Hand zu weisen ist die weitere Annahme Kienböcks, es könnten die von der zerstörten Knochensubstanz herrührenden Kalksalze es sein, die in den Markräumen abgelagert ein verschwommenes Röntgenbild bedingen. Wenn wir an unseren Bildern — Fall IV

und Fall V — stellenweise Aufhellungen mit vollkommenen Schwund der Knochenstruktur beobachteten, so sind das lediglich Steigerungen der eben beschriebenen Vorgänge. Die Kortikalis wird von denselben weniger befallen; dass aber auch sie nicht verschont bleibt, sahen wir im Fall I, wo sie an einigen Stellen lückenhaft ist und wie aufgefasert erscheint, und im Falle IV, wo sie überall deutliche Verdünnung aufweist. Wenn die Grenzen der Knochen bei derartigen Strukturveränderungen namentlich dort, wo spongiöse Flächen aneinander stossen oder sich gar überlagern, undeutlich und wie verwischt sind, so ist das weiter nicht zu verwundern. Die bisher besprochenen Erscheinungen charakterisieren das akute Stadium unserer Erkrankung. Dasselbe kommt jedoch in manchen Fällen nicht zur vollkommenen Ausheilung. Die Regeneration der zerstörten Knochenbälkchen bleibt eine unvollständige. Der Knochen erscheint auf dem Röntgenbilde im ganzen durchsichtiger, seine Struktur ist weitmaschiger angeordnet. Die akute Knochenatrophie ist damit in ein chronisches Stadium eingetreten. Wir sahen die hiefür charakteristischen Veränderungen an dem Bilde der geheilten Hand im Falle II und namentlich auch im Falle III. Hier fehlt uns allerdings ein Röntgenbild aus dem akuten Stadium. Doch wir können den verschiedenen Gutachten entnehmen, dass es sich von vornherein wahrscheinlich um akute Knochenatrophie gehandelt hat. Bestanden doch anfangs die nach Sudeck für diese charakteristischen Symptome, hartnäckiges Ödem, Funktionsstörung und Schmerzen, ohne dass ein entzündlicher Prozess hätte nachgewiesen werden können.

Was die Lokalisation der Atrophie anlangt, so ist zunächst festzustellen, dass sich dieselbe nicht auf die von der auslösenden Ursache betroffene Gegend beschränkt, sondern auch die benachbarten, funktionell abhängigen Knochen und diese oft in noch stärkerem Grade befällt. Sehen wir doch im Falle I, wo es sich um eine Radiusfraktur handelt, besonders intensiv die Grundphalange des Goldfingers von der Atrophie ergriffen. Überhaupt ist es auffallend, wie ungleichmässig der Prozess sich auf die einzelnen Knochen verteilt, bald ist der eine, bald der andere stärker beteiligt. Unzweifelhaft besteht aber eine Praedisposition der Capitula der Metacarpi und der Basen der Grundphalangen; denn sie sind am regelmässigsten und meist auch am heftigsten von den atrophischen Veränderungen heimgesucht. Die Kortikalis ist in der Regel weniger beteiligt als die spongiöse Substanz.

Völlige Unklarheit herrscht noch über die Ätiologie der Erkrankung. Während Kienböck und Sudeck trophoneurotische Störungen reflektorischen Ursprungs anschuldigen, sind andere der Meinung, dass die Inaktivität allein als auslösende Ursache in Betracht komme. Die Richtigkeit dieser Annahme glaubt Brandes, wie schon oben erwähnt, auf Grund von Experimenten am Kaninchen einwandfrei erwiesen zu haben. Was lehren uns unsere Beobachtungen? Nehmen wir Fall I. Hier sahen wir nach einer Radiusfraktur eine hochgradige Atrophie sämtlicher Handknochen. Die Hand war 8 Tage mit einem Schienenverband mit Freilassung der Finger ruhig gestellt; dann wurde mit Massage, aktiven und passiven Bewegungen etc. be-

gonnen. Dürfen wir in diesem Falle Inaktivität als Ursache der ausgebreiteten Knochenveränderungen annehmen? Sicher nicht, denn dann müssten wir — und dies ist doch keineswegs der Fall — nach jeder Fraktur Atrophie beobachten, denn jede Fraktur wird doch mindestens 8 Tage lang ruhig gestellt. Allerdings dürfen wir hier nicht ausser acht lassen, dass der Arbeiter meist im Hinblicke auf die künftige Rente sehr schwer zu Bewegungen zu bringen ist und seine verletzte Extremität über Gebühr schont. Doch ist die Schonung kaum derart, dass daraus ein völliger Mangel an Funktionsreiz resultieren würde und nur ein solcher könnte eine so hochgradige Atrophie erklären. Im übrigen stand unser Pat. unter Kontrolle, sodass er wenigstens von Zeit zu Zeit seine Hand in Tätigkeit setzen musste. Ähnlich liegen die Verhältnisse in unserem Falle II. Hier wurde die Hand überhaupt nicht ruhig gestellt und trotzdem entwickelte sich ein hoher Grad von Knochenatrophie. In beiden Fällen können wir also mit gutem Rechte die Inaktivität als alleiniges ätiologisches Moment ausschliessen. Fall III und IV wurden von Anfang an nicht hier im Krankenhaus beobachtet. Im Falle V war die Hand wie überhaupt der ganze Arm wochenlang ausser Funktion gesetzt; es könnte also der Inaktivität eine gewisse Bedeutung für das Zustandekommen der atrophischen Erscheinungen zugesprochen werden. Hier kommt aber noch ein anderes Moment in Frage, die Entzündung. Es bestand eine Phlegmone der Hohlhand, des Handrückens und des Unterarms mit Usurierung von Radius und os lunatum. Recht wohl kann man hier die starken atrophischen

Veränderungen auf direkte Wirkung der Entzündung zurückführen, zumal der Prozess am stärksten an den der Entzündung unmittelbar benachbarten Knochen, nämlich den Handwurzelknochen ausgeprägt ist. Es besteht eben in denselben ein entzündlicher Reizzustand, der zu Ernährungsstörungen und damit zu atrophischen Veränderungen führt. Wir sehen diese Erscheinung ja auch regelmässig in der Umgebung tuberkulöser Knochenherde. Doch ist diese Erklärung allein nicht hinreichend; denn auch an den vom Entzündungsherd weiter entfernten Knochen sehen wir in unserem Falle eine nicht unerhebliche Atrophie. Wir müssen also noch nach einem weiteren kausalen Zusammenhang suchen, der auch Fall I und II erklärt. Es bleibt uns da weiter nichts übrig als mit Sudeck und Kienböck trophoneurotisch wahrscheinlich reflektorisch ausgelöste Störungen als Ursache unserer Erkrankung anzunehmen. Für diese Annahme spricht, wie Sudeck mit Recht betont, der Vergleich mit der nach Gelenkentzündungen rapid auftretenden Muskelatrophie. Wir können diese mit unserer Knochenatrophie auf gleiche Stufe stellen. Wie schon oben erwähnt, ist für diese Muskelatrophie eine trophoneurotische reflektorische Störung als Ursache einwandfrei bewiesen. Man nimmt an, dass der die Gelenknerven treffende Reiz sich bis auf die spinalen Zentren der Muskelnerven fortpflanzt und durch ihre Beeinträchtigung eine Muskelatrophie bedingt. Wie für die Muskulatur können wir auch für das Knochengewebe trophische Zentren im Rückenmark annehmen, die durch eine peripher einwirkende traumatische oder entzündliche Schädigung auf reflektori-

schem Wege beeinträchtigt werden und so eine Knochenatrophie hervorrufen können. Wir stellen uns damit allerdings in Widerspruch zu der experimentell gestützten Anschauung von Brandes. Diesen Widerspruch können wir aber auf zweierlei Weise lösen. Einmal können wir sagen, dass die von Brandes vorgenommene Resektion der Achillessehne ein schweres Trauma darstellt, welches recht wohl imstande ist, eine reflektorische trophoneurotische Störung hervorzurufen. Wir sind hiezu umso eher berechtigt, als Sudeck schon nach einfachen Weichteilverletzungen das Auftreten seiner Atrophie beobachtete. Ferner können wir noch folgendes bemerken: damit, dass Brandes einen Teil der Achillessehne resezierte, setzte er mit einem Schlage den Kalkaneus völlig ausser Funktion. Dieser verlor auf diese Weise jeden Zusammenhang mit der ihn beherrschenden Muskulatur. Es ist verständlich, dass eine so plötzliche radikale Ausserfunktionsetzung von einer akuten, gleichsam überstürzten Auflösung von Knochensubstanz begleitet ist. Von einer derartigen Unterbrechung der Funktion kann aber namentlich in unserem Falle I und II natürlich keine Rede sein. Eine solche wird meines Erachtens durch einen ruhigstellenden Verband überhaupt nicht erreicht, selbst wenn man eine ganze Extremität in Gipsverband legt; denn die Knochen bleiben dabei immer im Zusammenhang mit ihrer Muskulatur und stehen mithin auch unter der Wirkung des Muskeltonus. Und es wird daher immer längere Zeit dauern, bis aus einer derartigen Ruhigstellung des Knochens ein völliger Mangel an Funktionsreiz für ihn resultiert, und damit auch längere Zeit,

bis allmählich eine Atrophie desselben zur Ausbildung kommt Dementsprechend sind auch die Veränderungen auf dem Röntgenbilde, die wir bei dieser gewöhnlichen Form der Inaktivitätsatrophie sehen. Sie äussert sich in einer gleichmässigen Aufhellung und einer gleichmässigen Rarefikation der Knochenbälkchen im Gegensatze zu der ungleichmässigen verwaschenen fleckigen Aufhellung unserer akuten Knochenatrophie. Zusammenfassend können wir also sagen: unsere akute Knochenatrophie ist bedingt durch trophoneurotische reflektorisch ausgelöste Störungen; bei entzündlichen Prozessen kommt ausserdem die Ausbreitung des entzündlichen Reizes auf die Umgebung in Betracht; die Inaktivität kann höchstens als unterstützendes Moment angesehen werden. Zu bedenken wäre noch, ob nicht auch eine gewisse individuelle Disposition für die Entstehung der Atrophie von Bedeutung ist. Dadurch wäre erklärlicher, dass diese bei gleichen Ursachen in dem einen Falle auftritt, in dem anderen nicht.

Was das Vorkommen der Erkrankung anlangt, so beobachteten wir sie nach Fraktur, Gelenkquetschung und Phlegmone. Es genügt eine verhältnismässig geringfügige Ursache um sie auszulösen. So war es im Falle II eine einfache Quetschung der Hand ohne jede weitere komplizierende Verletzung. Kienböck, Sudeck und Exner beschreiben die Atrophie ferner nach Weichteil- und Nervenverletzungen, nach Gelenkentzündungen tuberkulösen und gonorrhoischen Ursprungs, nach Tuberkulose der Knochen etc. Bei allen Traumen und Entzündungen, die die Extremität betreffen, besteht also die Möglichkeit des Auftretens der

akuten Knochenatrophie. Trotzdem bildet sie einen nicht allzuhäufigen Befund bei unseren Röntgenuntersuchungen.

Beschäftigen wir uns weiter mit ihren klinischen Erscheinungen. In allen unseren Fällen sahen wir zunächst eine starke Funktionsstörung. Die aktiven und passiven Bewegungen in Hand- und Fingergelenken waren eingeschränkt. Bei stärkeren passiven Bewegungen wurden stets lebhafte Schmerzen geäussert. Diese Störungen pflegen sonst nach lange dauernden Immobilisationen aufzutreten Von einer solchen kann aber in Fall I und II keine Rede sein. Hier sind die Funktionsstörungen lediglich auf die Veränderungen der Knochen zurückzuführen. Dieselben waren auch so stark, dass sie naturgemäss nicht ohne Folgen sein können. Wollten wir aber trotzdem im Falle I die Funktionsstörung auf die 8tägige Ruhigstellung der Hand zurückführen, so hätte doch die medicomechanische Behandlung rasch eine Besserung bezw. Heilung herbeiführen müssen. Dies war aber durchaus nicht der Fall. Erst als das Knochenbild wieder normal wurde, kehrten auch die Funktionen in normaler Weise zurück. Fall III und IV wollen wir hier ausser Acht lassen, weil sie nicht von Anfang an in unserer Beobachtung standen; im Falle V sind die Funktionsstörungen als Folgen der lange dauernden Schonung und teilweisen Ruhigstellung des Arms aufzufassen. Neben der Beeinträchtigung der Funktion konnten wir fast regelmässig eine mehr oder minder hochgradige Muskelatrophie feststellen. Am stärksten war sie im Falle II. Die rohe Kraft zeigte sich stets herabgesetzt. Ödeme, Cyanose und Atrophie

der Haut sahen wir mit Ausnahme des letzten Falles nicht. (Fall III und IV wollen wir aus oben genannten Gründen auch hier ausscheiden lassen.) Dort ist aber das starke Ödem sicher zum grossen Teile als kollaterales, entzündliches Ödem zu betrachten.

Den Verlauf unserer Erkrankung können wir am besten am Falle I verfolgen. Hier war sie nach knapp 3 Monaten voll ausgebildet. Den Beginn dürfen wir daher noch auf einen früheren Zeitpunkt, vielleicht schon in das erste Monat nach dem erlittenen Trauma verlegen. Ein halbes Jahr blieb die Atrophie in voller Ausbildung bestehen Nach Verlauf eines Jahres wurde völlige Heilung festgestellt. Dies dürfte wohl im allgemeinen der normale Gang sein. In manchen Fällen bleibt aber die Regeneration des Knochens eine unvollkommene. Das Röntgenbild zeigt das schon oben beschriebene Aussehen. Die Störungen der Funktion bleiben hartnäckig bestehen und so kann sich die Erkrankung auf Jahr und Tag erstrecken, wie wir es im Falle III sahen. Nach Sudeck ist es nicht allzuselten, dass trotz völliger Ausheilung der Atrophie dauernde Funktionsstörungen zurückbleiben. Es handelt sich in solchen Fällen wohl immer um irreparable Schrumpfungsprozesse der Gelenkkapseln und Gelenkbänder. Die Prognose der Erkrankung ist trotzdem als eine günstige anzusehen, da die eben beschriebenen Verlaufsformen immerhin zu den Ausnahmen gehören

Die Diagnose muss sich naturgemäss auf den radiographischen Nachweis der Knochenatrophie stützen. Der objektive Befund ist oft ganz geringfügig. In unseren beiden ersten Fällen war ausser einer geringen Muskel-

atrophie nichts nachweisbar. Hier könnte man leicht versucht sein die lebhaften Beschwerden des Pat. für übertrieben zu halten. Man soll daher in solchen Fällen nie eine Röntgenaufnahme versäumen. Bestehen, wie Sudeck es beschreibt, Ödem und Cyanose der Haut, so wird man schon eher auf eine schwerere Störung aufmerksam. Dass aber auch dann noch der Prozess häufig verkannt wird, dafür sind Fall III und IV charakteristische Beispiele. Die Veränderungen auf dem Röntgenbilde selbst lassen namentlich in ihrer typischen Form, wie wir sie in Fall I und II sehen, kaum eine Verwechslung zu. Dann und wann einmal mag die Erkrankung fälschlicherweise für Tuberkulose angesehen werden. In solchen Fällen wird aber der weitere Verlauf und das Fehlen sonstiger tuberkulöser Erscheinungen von einem längeren Irrtume schützen.

Die Therapie hat vor allem darauf zu sehen jede langdauernde Immobilisation zu vermeiden; denn diese würde das Eintreten von Funktionsstörungen wesentlich unterstützen Aus demselben Grunde soll man frühzeitig mit aktiven und passiven Bewegungen beginnen. Durch Massage kann man wirksam einer allzustarken Atrophie der Muskulatur begegnen. Heissluftbehandlung und warme Bäder sind zur Anregung der Zirkulation und damit zu einer rascheren Regeneration des erkrankten Knochens sicher von Nutzen. Den gleichen Erfolg glaubt Sudeck durch Anwendung der Stauung zu erzielen. Weitere Mittel, um auf die Atrophie einzuwirken, stehen uns nicht zur Verfügung.

Noch einige Worte über die Bedeutung unserer Erkrankung. Von grosser Wichtigkeit ist sie vor allem

für die Begutachtung. Ein vielbeschäftigter Gutachter wird nicht allzuselten Pat. mit akuter Knochenatrophie zu beurteilen haben. Bieten dieselben einen geringen objektiven Befund, so kann er leicht in Versuchung kommen, die Beschwerden der Pat. für übertrieben oder gar simuliert zu halten Greift er aber zum Röntgenverfahren, so wird er sich vor einem Irrtum, den Pat. aber vor ungerechter Beurteilung bewahren. Aber auch für die Therapie ist die Kenntnis von unserer Erkrankung von grosser Bedeutung. Leicht kann die nach Trauma auftretende Knochenatrophie, namentlich wenn sie mit starkem Ödem einhergeht, mit einer tuberkulösen Entzündung verwechselt werden. Während für diese eine Immobilisation indiziert ist, ist sie für die Knochenatrophie zu verwerfen. Wir haben also in der akuten Knochenatrophie eine Erkrankung, deren Kenntnis für den Arzt, namentlich aber für den begutachtenden Arzt unbedingt erforderlich ist.

Zum Schlusse erlaube ich mir Herrn Hofrat Dr. Landgraf, Oberarzt des städtischen Krankenhauses Bayreuth, für die Überweisung der Arbeit und Herrn Professor Dr. Graser für die Übernahme des Referats meinen ergebendsten Dank auszusprechen.

Verwendete Literatur.

1. Sudeck, über die akute (reflektorische) Knochenatrophie nach Entzündungen und Verletzungen an den Extremitäten und ihre klinischen Erscheinungen. Fortschr. a. d. Geb. d. Röntgenstr. Bd. V. 1902.
2. Sudeck, über das gleiche Thema. D. med. Wochenschr. 1902.
3. Sudeck, über die akute entzündliche Knochenatrophie. Arch. für kl. Chirurgie 1900.
4. Sudeck, über das gleiche Thema. Verh. d. deutsch. Ges. für Chir. 1900.
5. Sudeck, zur Altersatrophie und Inaktivitätsatrophie der Knochen. Fortschr. a. d. Geb. d. Röntgenstr. 1900.
6. Exner, Beiträge zur Kenntnis der akuten Knochenatrophie. Fortschr. a. d Geb. d. Röntgenstr. Bd. VI. 1902—03.
7. Kienböck, über akute Knochenatrophie bei Entzündungsprozessen an den Extremitäten (fälschlich sogenannte Inaktivitätsatrophie der Knochen) und ihre Diagnose nach dem Röntgenbilde. Wiener med. Wochenschr. 1901.
8. Julius Wolf, über trophische Störungen bei primären Gelenkleiden. Berl. kl. Wochenschr. 1883.
9. Thiem, Handbuch der Unfallerkrankungen 1910.
10. Brandes, experimentelle Untersuchungen über den zeitlichen Eintritt der durch Inaktivität bedingten Knochenatrophie im Röntgenbild. Verh. d. deutsch. Ges. für Chir. 1913.

Lebenslauf.

Bin geboren am 13. XII. 1888 zu Schambach, B.-A. Weissenburg i. B., als Sohn des Bezirksoberlehrers Michael Roth und dessen Ehefrau Lina Roth, geb. Hoffmann und besitze die bayerische Staatsangehörigkeit Ich besuchte die Volksschule zu Schambach, dann 1 Jahr die Realschule zu Weissenburg i. B., weiterhin 5 Jahre das Progymnasium dortselbst. Meine Gymnasialstudien beendigte ich in Erlangen, wo ich 1907 das Zeugnis der Reife erhielt. Dem Studium der Medizin oblag ich 9 Semester in Erlangen, 1 Semester und zwar das siebte verbrachte ich in München. Die ärztliche Vorprüfung bestand ich 1910 in Erlangen, die ärztliche Hauptprüfung 1912 ebenfalls in Erlangen. Während meines praktischen Jahres war ich am allgemeinen Krankenhause Bayreuth tätig. Meiner Militärpflicht genügte ich im Winterhalbjahr 1907/08 als Einj.-Freiwilliger im 19. Inf.-Reg. zu Erlangen.

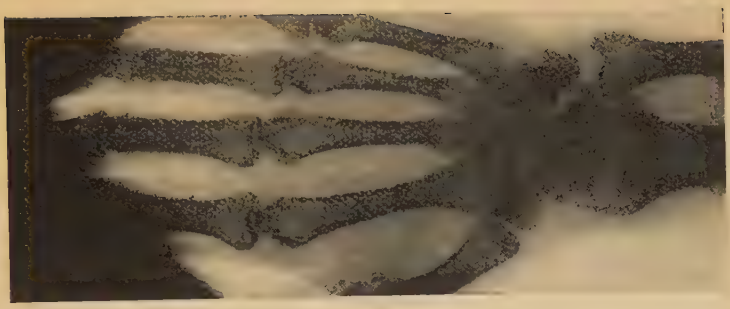

Figur 1.

Figur 2.

Figur 3.

Figur 4.

Figur 5.

Figur 6.

Figur 7.

Figur 8.

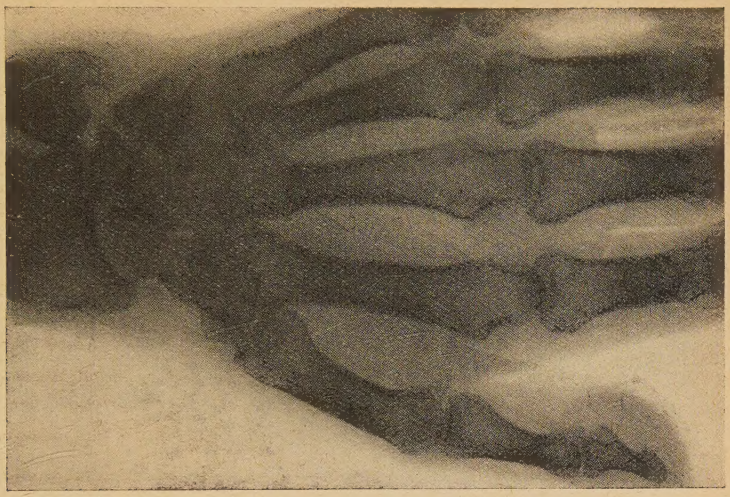

Figur 9.

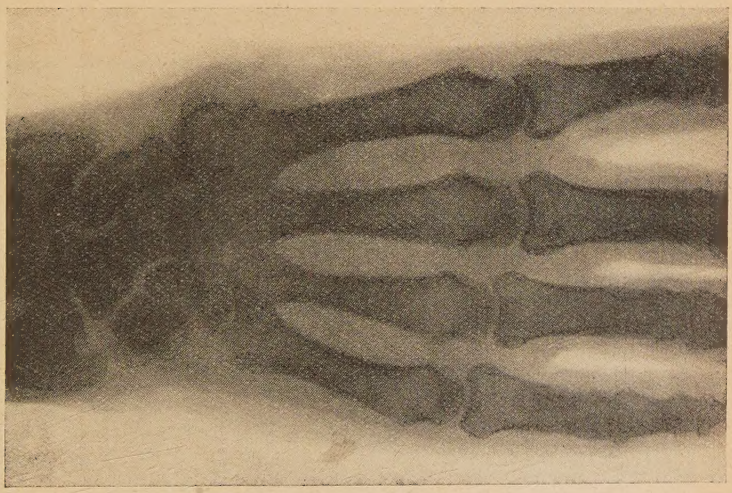

Figur 10.

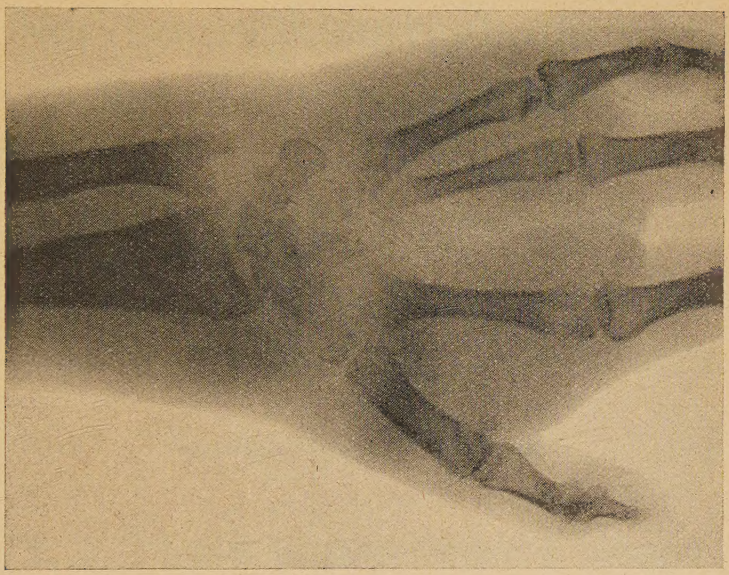

Figur 11.

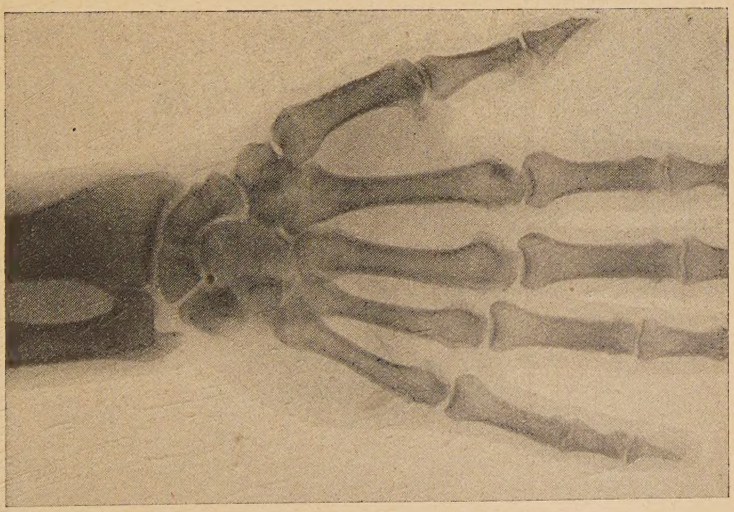

Figur 12.